

## Parathyroïdectomie vidéoassistée : courbe d'apprentissage

P. Berti, M. Raffaelli, G. Materazzi, D. Galleri, P. Miccoli\*

Dipartimento di Chirurgia, Università di Pisa, Via Roma 67, 56100 Pisa, Italie

### RÉSUMÉ

**But de l'étude :** La parathyroïdectomie vidéoassistée (MIVAP : *minimally invasive video-assisted parathyroidectomy*) dans le traitement de l'hyperparathyroïdie primaire sporadique (sHPT1) a été décrite en 1997. Nous avons déjà démontré que ses résultats sont comparables à ceux de la chirurgie conventionnelle avec des avantages en termes de douleur postopératoire et de résultat esthétique. Le but de cette étude était de revoir la série complète des patients qui ont été opérés pour analyser la courbe d'apprentissage de la technique de MIVAP.

**Patients et méthodes :** Entre février 1997 et janvier 2001, 191 patients ont été opérés par la MIVAP. Les patients ont été divisés en trois groupes : le groupe A (GA) comprenait 63 patients opérés entre février 1997 et septembre 1998 ; le groupe B (GB) 64 patients opérés entre octobre 1998 et janvier 2000 ; le groupe C (GC) 64 patients opérés entre février 2000 et janvier 2001. Le temps opératoire moyen, le taux de conversions et de complications postopératoires des trois groupes ont été comparés.

**Résultats :** Les trois groupes étaient comparables en ce qui concerne l'âge moyen et le sexe. Le temps opératoire moyen était significativement inférieur chez les patients du GC ( $27,6 \pm 12,2$  minutes) par rapport à ceux du GA ( $62,3 \pm 24,6$  minutes) et du GB ( $48,4 \pm 18,1$  minutes). Une conversion en chirurgie conventionnelle a été nécessaire chez trois patients du GA (4,8 %), chez neuf du GB (14,1 %) et chez quatre du GC (6,2 %). Parmi les patients du GA, une paralysie du nerf récurrent et quatre cas d'hypocalcémie postopératoire transitoire ont été observés. Une cervicotomie pour la révision de l'hémostase six heures après la MIVAP a été nécessaire chez une patiente du GC.

**Conclusion :** La parathyroïdectomie vidéoassistée peut être considérée comme une technique efficace dans le

traitement de l'hyperthyroïdie primaire, mais elle nécessite une période d'apprentissage pour obtenir les meilleurs résultats. Cette étude a démontré qu'avec l'expérience, le temps opératoire diminuait de façon significative, en même temps que le taux des complications postopératoires. Le taux de conversion plus important chez les patients des groupes B et C pourrait s'expliquer par le fait qu'avec l'expérience, des cas plus difficiles et plus ambigus ont été opérés avec cette technique. © 2001 Éditions scientifiques et médicales Elsevier SAS

### courbe d'apprentissage / parathyroïdectomie / parathyroïdectomie vidéoassistée

### ABSTRACT

#### **Video-assisted parathyroidectomy: learning curve.**

**Study aim:** Minimally invasive video-assisted parathyroidectomy (MIVAP) was introduced in 1997 for the treatment of sporadic primary hyperparathyroidism (sPHPT). The study aim was to review the entire series of patients operated on in order to analyse the learning curve of this procedure.

**Patients and methods:** Between February 1997 to January 2001, 185 patients underwent MIVAP. All these patients were divided into three groups: group A (GA) included 63 patients operated on between February 1997 and September 1998; group B (GB) 64 patients operated on between October 1998 and January 2000; Group C (GC) 64 patients operated on between January 2000 and January 2001. Mean operative time, complications and conversions rates of the three groups were compared.

**Results:** The three groups were well matched for age and gender. Mean operative time was significantly shorter in patients of GC ( $28.3 \pm 13.6$  min) when compared with GA ( $62.3 \pm 24.6$  min) and GB ( $48.4 \pm 18.1$  min). Conversion was required in 3 cases of GA (4.8%), in 8 cases of GB (12.8%) and in 4 cases of GC (6.5%). One transient postoperative

Reçu le 5 juillet 2001 ; accepté le 24 août 2001.

\*Correspondance et tirés à part.

Adresse e-mail : p.miccoli@dc.med.unipi.it (P. Miccoli).

recurrent nerve palsy and 4 cases of transient postoperative hypocalcemia were observed among patients of GA. No complications were registered in the other groups.

**Conclusions:** This study shows that with increasing experience, the operative time of MIVAP was dramatically reduced, as well as postoperative complications rate. The higher percentage of conversion in groups B and C may be explained by the fact that, with increasing experience, more difficult and ambiguous cases were operated with this technique. © 2001 Éditions scientifiques et médicales Elsevier SAS

### learning curve / parathyroidectomy / video-assisted parathyroidectomy

Après la première description de la parathyroïdectomie par voie endoscopique faite par Gagner en 1996 [1], au cours de ces dernières années, plusieurs auteurs ont proposé différentes techniques pour les interventions parathyroïdiennes en cas d'hyperparathyroïdie primaire sporadique (HPT1s) soit par voie vidéoendoscopique soit par voie vidéoassistée [2-6].

La nécessité des examens de localisation préopératoire, du dosage rapide intraopératoire de la PTH (qPTHa : *quick PTH assay*), la durée et les coûts de ces procédures, les risques de méconnaître des lésions multiglandulaires et les taux de réussite élevés de la chirurgie conventionnelle avec exploration bilatérale ont attiré sur ces techniques plusieurs critiques [5, 7, 8]. Néanmoins nous avons déjà démontré dans des articles récemment publiés que la parathyroïdectomie vidéoassistée avait des résultats comparables à ceux de la chirurgie conventionnelle en terme de taux de réussite avec certains avantages en ce qui concerne la durée de l'intervention, le résultat esthétique, la douleur et les suites opératoires [9]. De plus, nous avons déjà démontré que ces interventions pouvaient être proposées dans la majorité des cas d'HPT1s [9, 10].

Il est indiscutable que ces procédures demandent aux chirurgiens une période d'entraînement pour obtenir les meilleurs résultats. Cette étude avait pour but de revoir la série complète des patients qui ont été opérés afin de vérifier quelle était la courbe d'apprentissage de la technique de parathyroïdectomie vidéoassistée que nous avons proposée en 1997 (*minimally invasive video-assisted parathyroidectomy* : MIVAP) [2] et que nous utilisons actuellement dans notre centre.

## PATIENTS ET MÉTHODES

Entre février 1997 et janvier 2001, 191 patients ont été opérés par la MIVAP. Il s'agissait de 147 femmes et de 44 hommes. L'âge moyen était de  $55,5 \pm 13,7$  ans (extrêmes : 23-87 ans). Tous les patients ont été divisés en trois groupes : le groupe A (GA) était formé par 63 patients opérés entre février 1997 et septembre 1998 ; le groupe B (GB) par 64 patients opérés entre octobre 1998 et janvier 2000 ; le groupe C (GC) par 64 patients opérés entre février 2000 et janvier 2001. Le temps opératoire moyen, le taux de conversions et le taux de complications postopératoires des trois groupes ont été comparés.

### Technique chirurgicale

La technique de la MIVAP a été déjà décrite dans des publications précédentes [2, 10]. Une incision de 1,5 cm est pratiquée au-dessus de l'incisure sternale. La ligne médiane est identifiée et ouverte sur 2-3 cm. Le lobe thyroïdien est disséqué progressivement des muscles préthyroïdiens sous vision directe du côté où se trouve l'adénome suspecté. Deux petits écarteurs de Farabœuf sont utilisés pour écarter latéralement les muscles préthyroïdiens et médialement la thyroïde. L'endoscope est introduit par l'incision cutanée sans utiliser de trocart. La dissection est poursuivie sous vision endoscopique en utilisant des instruments de 2 mm de diamètre. Le nerf récurrent est identifié et disséqué pour éviter toute lésion. Après l'identification et la dissection de l'adénome, de petits clips sont utilisés pour en lier le pédicule. Le qPTHa est utilisé pour confirmer l'ablation du tissu parathyroïdien pathologique. Le taux de PTH à 5 et 10 minutes après l'excision de l'adénome est comparé aux valeurs trouvées pendant l'intervention (visualisation et mobilisation de l'adénome). Une chute de plus que 50 % du taux de PTH par rapport à la valeur la plus haute relevée avant l'ablation, confirme la réussite de l'opération [11]. La biopsie extemporanée n'est pas nécessaire.

On n'utilise pas de drain. La peau est fermée avec une colle cutanée.

## RÉSULTATS

Le GA était composé de 18 hommes et 45 femmes, d'âge moyen de  $53,3 \pm 14$  ans (extrêmes : 23-82 ans) ; le GB de 13 hommes et 51 femmes, d'âge

**Tableau I.** Caractéristiques des trois groupes de patients opérés par la MIVAP.

	Groupe A	Groupe B	Groupe C
Nombre de patients opérés	63	64	64
Sexe (hommes/femmes)	18/45	13/51	13/51
Age moyen ( $\pm$ ET) (ans)	53,3 $\pm$ 14	57,4 $\pm$ 14,1	55,7 $\pm$ 12,7
Temps opératoire	62,3 $\pm$ 24,6	48,4 $\pm$ 18,1	27,6 $\pm$ 12,2
Complications	1 paralysie récurrentielle ; 6 hypocalcémies	–	Une hémorragie postopératoire

MIVAP : *minimally invasive video-assisted parathyroidectomy*, ET : écart-type.

moyen de 57,4  $\pm$  14,1 ans (extrêmes : 27–86 ans) ; le GC de 13 hommes et 51 femmes, d'âge moyen de 55,7  $\pm$  12,7 ans (extrêmes : 28–87 ans). Les trois groupes étaient comparables en ce qui concerne l'âge moyen et le sexe.

Le temps opératoire moyen était significativement inférieur chez les patients du GC (27,6  $\pm$  12,2 minutes) par rapport aux patients du GA (62,3  $\pm$  24,6 minutes) et du GB (48,4  $\pm$  18,1 minutes) (*tableau I*). Une conversion en chirurgie conventionnelle a été nécessaire chez trois patients du GA (4,8 %), chez neuf du GB (14,1 %) et chez quatre du GC (6,2 %). Les raisons de la conversion ont été : la présence d'un double adénome chez trois patients du GA ; quatre cas d'adénome intrathyroïdien, deux explorations blanches, des difficultés techniques liées au dosage de la PTH dans un cas et la suspicion d'un cancer parathyroïdien dans le GB ; des difficultés techniques de dissection dans deux cas (un adénome très adhérent au lobe thyroïdien et un volumineux adénome intrathyroïdien) et deux explorations blanches dans le GC. Chez les patients du GA une paralysie du nerf récurrent et quatre cas d'hypocalcémie postopératoire transitoire ont été observés. Une cervicotomie pour la révision de l'hémostase six heures après la MIVAP a été nécessaire chez une patiente du GC. Aucune autre complication postopératoire n'a été observée.

## DISCUSSION

Il a été récemment démontré que les techniques de parathyroïdectomie vidéoassistée et endoscopique qui ont été proposées au cours des quatre dernières années, peuvent être utilisées dans la majorité des cas d'HPT1s [9, 10]. Ces techniques ont attiré plusieurs critiques du côté de la majorité des chirurgiens endocriniens. Ces critiques étaient justifiées

par le taux de réussite élevé de la chirurgie conventionnelle (exploration bilatérale) des parathyroïdes. De plus, la nécessité des études de localisation préopératoire, du dosage rapide intraopératoire de la PTH (PTHa), la durée et les coûts de ces procédures, les risques de méconnaître des lésions multiglandulaires apparaissaient comme d'importantes limitations de ces techniques [5, 7, 8]. Néanmoins nous avons déjà démontré dans des articles récemment publiés que la parathyroïdectomie vidéoassistée avait des résultats comparables à ceux de la chirurgie conventionnelle en terme de taux de réussite avec certaines avantages en ce qui concerne la durée de l'intervention, le résultat esthétique, la douleur et les suites opératoires [10]. La MIVAP semblait également avoir des avantages par rapport à l'exploration bilatérale conventionnelle en ce qui concerne le coût global de la procédure, même au début de l'expérience [9, 10].

La MIVAP peut être considérée comme une option pour le traitement du sHPT1 et peut être proposée à la majorité des patients avec HPT1s (67 % des cas d'HPT 1s) [10].

Cette étude a démontré qu'avec l'expérience, le temps opératoire de la MIVAP diminuait de façon significative (*figure 1*), en même temps que le taux des complications postopératoires. Nous pensons que le temps opératoire moyen du GC (27,6  $\pm$  12,2 minutes) est difficilement réalisable en chirurgie conventionnelle avec exploration bilatérale, même par une équipe très expérimentée. Ceci peut s'expliquer par l'utilisation des examens de localisation préopératoire très performants et du dosage rapide de la PTH, qui permettent de faire une exploration bien ciblée et très limitée et, donc, potentiellement rapide. Mais ceci peut s'expliquer aussi par la technique qui permet au chirurgien de parcourir les étapes de la chirurgie conventionnelle. De plus,

## Courbe d'apprentissage de la MIVAP

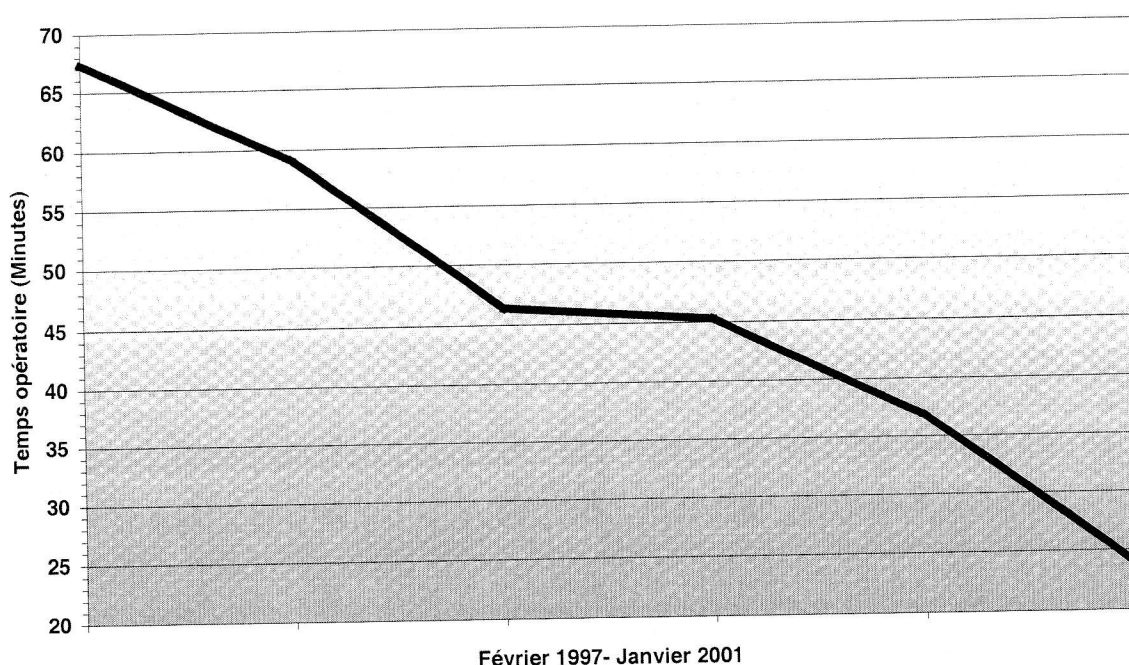


Figure 1. Courbe d'apprentissage de la MIVAP. Le temps opératoire diminue de façon significative avec l'expérience.

avec cette technique, qui fait confiance à une incision centrale, il est possible d'explorer les parathyroïdes normales soit homo- ou controlatérales. L'exploration habituelle des glandes normales n'est pas nécessaire en raison de l'utilisation du qPTHa ; en revanche la possibilité d'une exploration bilatérale peut être très utile en cas de localisation préopératoire incertaine et contradictoire ou de résultat négatif du qPTHa.

Pour obtenir ces résultats, nous avons eu besoin de trois ans d'expérience. Il est bien clair que toute technique chirurgicale demande au chirurgien une période d'apprentissage et d'entraînement pour obtenir les meilleurs résultats. Cette règle est valable aussi pour la MIVAP. De toute façon, il faudrait rappeler que la parathyroïdectomie conventionnelle aussi nécessite d'être effectuée par des chirurgiens expérimentés et capables d'obtenir les meilleurs résultats [12].

Avec l'expérience, le chirurgien qui maîtrise une technique chirurgicale peut avoir tendance à la proposer dans des cas qu'il considérait, au début de l'expérience, comme des contre-indications (tableau

II). En effet, nous avons utilisé cette technique avec de bons résultats même en l'absence d'une localisation préopératoire précise, en présence de nodules thyroïdiens, en cas de réintervention cervicale [10]. Cette tendance à opérer des cas plus difficiles et plus ambigus avec l'expérience pourrait expliquer le taux plus élevé des conversions chez les patients des groupes B et C.

En conclusion, cet étude démontre qu'avec l'expérience les résultats de la MIVAP s'améliorent en terme de temps opératoire et de complications. Néanmoins cette technique reste une procédure très spécialisée qui doit être réalisée par des chirurgiens

Tableau II. Contre-indications de la parathyroïdectomie vidéoassistée.

Contre-indications de la parathyroïdectomie vidéoassistée	
Absolues	Relatives
Chirurgie itérative	Irradiation cervicale
Gros goitre	Volumineux adénome (> 3,5 cm)
Cancer parathyroïdien	Absence de localisation préopératoire
MEN et HPT1 familiale	

expérimentés en chirurgie endoscopique et en chirurgie endocrinienne.

### RÉFÉRENCES

- 1 Gagner M. Endoscopic subtotal parathyroidectomy in patients with primary hyperparathyroidism [letter]. *Br J Surg* 1996 ; 83 : 875.
- 2 Miccoli P, Bendinelli C, Conte M, Pinchera A, Marcocci C. Endoscopic parathyroidectomy by a gasless approach. *J Laparoendosc Adv Surg Tech A* 1998 ; 8 : 189-94.
- 3 Henry JF, Defechereux T, Gramatica L, de Boisseron C. Parathyroidectomie vidéoassistée par abord latéro-cervical. *Ann Chir* 1999 ; 53 : 302-6.
- 4 Cougard P, Goudet P, Osmak L, Ferrand L, Letourneau B, Brun JM. La vidéocervicoscopie dans la chirurgie de l'hyperparathyroïdie primitive. *Ann Chir* 1998 ; 52 : 885-9.
- 5 Gauger PG, Reeve TS, Delbridge LW. Endoscopically assisted, minimally invasive parathyroidectomy. *Br J Surg* 1999 ; 86 : 1563-6.
- 6 Miccoli P, Monchick JM. Minimally invasive parathyroid surgery. A review. *Surg Endosc* 2000 ; 14 : 987-90.
- 7 Kaplan EL. Endocrine surgery. *J Am Coll Surg* 1999 ; 188 : 118-26.
- 8 Lo Gerfo P. Invited commentary. *Surg Endosc* 1998 ; 12 : 206.
- 9 Miccoli P, Bendinelli C, Berti P, Vignali E, Pinchera A, Marcocci C. Video-assisted versus conventional parathyroidectomy in primary hyperparathyroidism : a prospective randomized study. *Surgery* 1999 ; 126 : 1117-22.
- 10 Miccoli P, Berti P, Conte M, Raffaelli M, Materazzi G. Minimally invasive video-assisted parathyroidectomy : lesson learned from 137 cases. *J Am Coll Surg* 2000 ; 191 : 613-8.
- 11 Boggs JE, Irvin GL, Molinari AS, Deriso GT. Intraoperative parathyroid hormone monitoring as an adjunct to parathyroidectomy. *Surgery* 1996 ; 120 : 954-8.
- 12 Shen W, Duren M, Morita E, Higgins C, Duh QY, Siperstein AE, et al. Reoperation for persistent or recurrent primary hyperparathyroidism. *Arch Surg* 1996 ; 131 : 861-9.